

# PARADOKSAL KORD VOKAL ADDUKSİYONU: AKUT DİSPNENİN AZ BİLİNEBİR NEDENİ

Uzm. Dr. Müzeyyen Doğan\*, Doç. Dr. Arzu Denizbaşı\*\*, Uzm. Dr. Murat Sarı\*,

\*Marmara Üniversitesi Tıp Fakültesi Hastanesi Kulak Burun Boğaz ve  
Baş-Boyun Cerrahisi Anabilim Dalı

\*\*Marmara Üniversitesi Tıp Fakültesi Hastanesi Acil Tıp Anabilim Dalı

## ÖZET

Paradoksal kord vokal adduksiyonu astıma benzer respiratuar semptomlara yol açan nadir bir larengeal disfonksiyon şeklidir. Paradoks kord vokal hareketinin ciddi formlarında hastalar entübe edilebilmekte veya trakeostomi açılmasına neden olabilecek derecede akut dispne atakları yaşayabilmektedir. Bu hastalardaki tanı ve tedavi yaklaşımları ile ayırıcı tanı kriterleri literatürdeki bilgiler yardımıyla tartışılmıştır.

**Anahtar Kelimeler:** Astım, stridor, paradoksal kord vokal adduksiyonu

## SUMMARY

Paradoxical vocal cord adduction is a rare laryngeal condition which may cause respiratory symptoms similar to those of asthma. Patients with severe forms of this dysfunction may present with such severe symptoms that intubation and tracheostomy must be performed. The differential diagnoses and evaluation and treatment of this disorder are discussed in light of recent literature.

**Key Words:** Paradoxical vocal cord adduction, asthma, stridor

## GİRİŞ

Paradoksal kord vokal adduksiyonunda (PKVA); kord vokallerin inspiriyum sırasında adduksiyon hareketi yapmaları sonucunda inspiratuar hava akımı azalmakta ve respiratuar semptomlar ortaya çıkmaktadır. Kord vokallerin paradoksal hareketine neden olan ya da ortaya çıkmasını kolaylaştıran çok çeşitli faktörler bildirilmiştir<sup>(1-3)</sup>. Respiratuar semptomları nedeniyle sıklıkla bronşiyal astım ile karışan bu klinik tabloda tanı; genellikle hastaların antiastmatik tedaviye yanıt vermeme üzerine yapılan araştırma aşamasında konmaktadır<sup>(1,3-12)</sup>.

## TARTIŞMA

Larenks, trakea ve büyük hava yollarında bulunan sensoriyal sinir sonlanmaları/reseptörler glottik kapanma refleksinin bir parçası olarak vokal kordların kapanmasını ve öksürük oluşmasını sağlar<sup>(1)</sup>. Bu refleksi irritasyon yaratan stimuluslar da ortaya çıkarılabilir<sup>(1-3)</sup>. Perkner ve arkadaşları reaktif havayolu disfonksiyonel sendromu (RADS) tanısı almış olan, mesleksi irritanlar ile tetiklenen ve paradoksal vokal kord hareketi tespit edilen olgular

bildirmiştir<sup>(2)</sup>. Havayollarındaki bu travmatizasyonun hipersensitivitesi olan olgularda glottik kapanma refleksine yol açtığı düşünülmüştür<sup>(1,13)</sup>. Paradoksal kord vokal hareketi respirasyon sırasındaki anormal ve istemsiz kord vokal adduksiyonunu tarif etmek üzere ilk defa "vokal kord disfonksiyonu" (VCD) olarak Christopher ve arkadaşları tarafından bildirilmiştir<sup>(7)</sup>. Literatürde "paradoksal kord vokal adduksiyonu", "paradoksal kord vokal hareketi", "epizodik paroksizmal laryngospazm", "irritable larenks sendromu" ve "respiratuar distonia" terimleri ile aynı disfonksiyonel kord vokal hareketi tanımlanmıştır<sup>(1,3,14-16)</sup>. Bu hareketlerin oluşum mekanizmasını açıklayan bir hipotezde; intrinsek ve ekstrinsek uyarıların, vokal kordlardaki bir çeşit adaptif ve protektif cevabı tetiklediği bildirilmiştir<sup>(1)</sup>. Normal bireylerle karşılaştırıldığı zaman, paradoksal kord vokal hareketi olan hastalarda glottik kapanma refleksinin ortaya çıktığı düzeyin fizyolojik seviyenin altına düşmesini sağlayan faktörler bulunmaktadır. Bu faktörler arasında larengofarengeal reflü (LFR) ve allerjik rinosinüzitin yanısıra inhalasyon yoluyla alınan iritan maddelere maruz kalma da sayılmaktadır<sup>(1,15,17)</sup>. Nonorganik PKVA'nın özellikle sağlık alanında çalışan genç bayanlarda tespit edildiği ve sıklıkla üst solunum yolu enfeksiyonunu takiben ortaya çıktığı bildirilmiştir<sup>(17)</sup>. Üst solunum yolu enfeksiyonu sırasında gelişen paradoksal hareketin hastanın dikkatini havayoluna odaklaması sonucu meydana gelebileceği belirtilmektedir<sup>(17)</sup>. Stres ve emosyonel faktörlerin disfonksiyonel respiratuar ve fonatuar davranışlara yol açabilmesi nedeniyle PKVA'nın oluşumuna predispozisyon yarattığı düşünülmektedir<sup>(4,17-19)</sup>. Bir çalışmada PKVA olan hastaların %38'inde cinsel tacize maruz kalma, %37'sinde kişilik bozukluğu ve %73'ünde majör psikiyatrik bozukluk bulunduğu bildirilmiştir<sup>(10)</sup>.

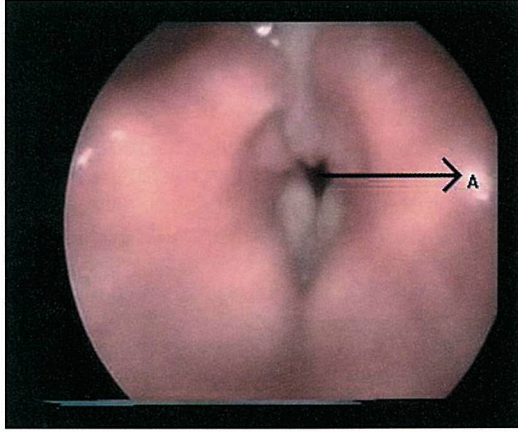
PKVA en sık genç bayanlarda görülmesine rağmen adölesan döneminde ve çocuklarda tespit edilmesi ile ilgili olgu sunumları da bulunmaktadır<sup>(5,6,18)</sup>.

## TEŞHİS

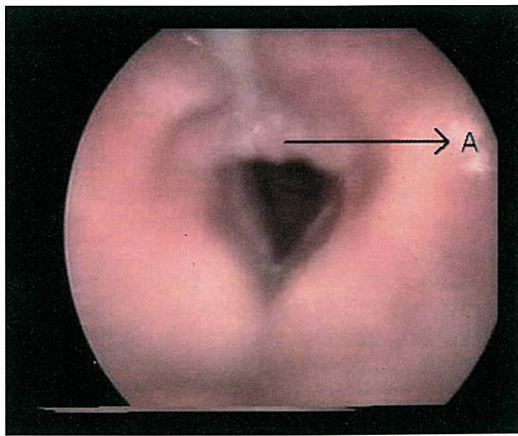
PKVA olan hastalar genellikle inspiratuar stridor, wheezing ve solunum sıkıntısı şikayetleri ile Göğüs Hastalıkları polikliniklerine ve/veya acil servislere başvurmaktadır<sup>(1,3,4,8,10,12,20)</sup>. Akut ataklarla seyreden epizodik PKVA'sı olan hastalar bulunduğu gibi belirgin respiratuar semptomlara yol açmayan PKVA'sı bulunan hastalar da bildirilmiştir<sup>(4,11)</sup>. Respiratuar semptomların

ciddiyetini, inspiryum sırasında kord vokallerin addüksiyon derecesi belirlemektedir <sup>(1)</sup>. Ataklar arasındaki semptomsuz dönemde başvuran hastaların larengoskopik muayenesi sırasında, paradoksal kord vokal hareketini provoke eden manevraların (derin ve hızlı nefes alma, nefesini tutma, burnunu çekme) yapılması önerilmiştir <sup>(1)</sup>.

PKVA teşhisinde "altın standart"; akut atak sırasında kord vokallerdeki addüksiyonun inspiryum sırasında izlenmesi ve posteriorda dörtgen şeklindeki açıklığın görülmesidir (resim 1), (resim 2) <sup>(1,7,9-11,18,20-22)</sup>. Inspiryum ve ekspiryum sırasında glottik konfigürasyonu değerlendirmek amacıyla fluoroskopi yapılabileceği, yumuşak doku dansitesinde havayolu grafileri çekilebileceği ve ultrasonografi yapılabileceği bildirilmiştir <sup>(18,21)</sup>. Ancak bu yöntemlerden hiçbiri larengoskopik muayene ile respirasyon sırasında kord vokallerin değerlendirilmesi kadar kesin bilgi vermemektedir. PKVA bulunan olguların solunum fonksiyon testinde



**Resim 1:**  
İnspiryum sırasında kord vokallerde addüksiyon ve posterior glottik bölgede dörtgen şeklinde açıklık (A) izlenmektedir.



**Resim 2:**  
Ekspiryum sırasında kord vokaller abdüksiyon yaparken interaritenoid bölgedeki hiperplazi (A) ve aritenoidlerdeki ödem; disfonksiyonel kord vokal hareketine larengofarengeal reflünün neden olduğunu düşündürmektedir.

akım-volüm eğrisi ekstratorasik havayolu obstrüksiyonunu göstermektedir. Özellikle bu eğrinin inspiryumı gösteren bölümünün düzleşmesi ve kısalması hastanın yeterli inspiryum yapamadığını gösteren bir bulgudur <sup>(1,10,11,23,24)</sup>.

PKVA'yı ortaya çıkarmak amacıyla larenkste düz kas irritasyonu yaratan maddeler kullanılarak larengoskopik muayene yapılmıştır. Larengoskopik muayene sonrasında PKVA'sı olduğu düşünülen 10 hastanın 4'ünde metakolin testi sonrasında inspiratuar kord vokal addüksiyonu izlenmiştir <sup>(24)</sup>.

PKVA'sı ataklar halinde seyreden ve bu ataklar arasında respiratuar ve fonatuar şikayetleri bulunmayan 50 hastaya VLS ile birlikte endoskopik muayene yapılarak tespit edilen bulgular değerlendirilmiştir. Bu hastalarda kord vokallerin vibrasyon amplitüdünde düşme, mukozal dalgada azalma ve faz asimetrisi tespit edildiği bildirilmiştir. VLS'den elde edilen bu farklı bulgular PKVA'nın sadece ataklarla seyretmediğini, ataklar arasında da larengeal irritabilitenin devam ettiğini düşündürmektedir <sup>(25)</sup>.

#### AYIRICI TANI

PKVA semptomları bronşiyal astım ile karışabilirken bu iki hastalığın birlikte bulunduğu olgular da bulunmaktadır <sup>(10,23)</sup>. PKVA tespit edilen 95 hastanın incelendiği bir çalışmada; PKVA ile beraber bronşiyal astım saptanma oranı %53 olarak bildirilmiştir <sup>(10)</sup>. Tek başına PKVA'sı olan olgular bronkodilatör tedaviden fayda görmezken astımla beraber bulunan olguların medikal tedaviden kısmen de olsa yarar gördükleri belirtilmektedir <sup>(10)</sup>. Solunum fonksiyon testinde inspiratuar hava akımının azaldığının görülmesi bronşiyal astım ile PKVA'nın ayırıcı tanısı yapılırken oldukça faydalı olmaktadır. PKVA'da inspiratuar stridor oluşurken bronşiyal astımda tabloya wheezing hakimdir. Disfonksiyonel kord vokal hareketlerinin fiziksel ve emosyonel streslerle wheezing ortaya çıkarıyor olması pek çok hastanın egzersizle indüklenen astım (EIA) tanısı ile tedavi almasına neden olmuştur <sup>(6,9,11)</sup>. EIA; "bir efor sırasında veya sonrasında ortaya çıkan ve geriye dönebilen havayolu obstrüksiyonu" olarak tanımlanmaktadır <sup>(22)</sup>. Astımda görülen respiratuar semptomlar; akciğerlerdeki küçük havayollarının ani daralmasına bağlı olarak wheezing, dispne, göğüste gerginlik hissi ve öksürük şeklinde olmaktadır <sup>(22)</sup>. Beta agonist medikasyonu EIA'daki semptomların giderilmesinde %80-95 oranında etkili bulunmuştur <sup>(22)</sup>. PKVA'da ise beta agonistler respiratuar semptomlarda etkili olmamaktadır. EIA semptomları egzersize başladıktan sonraki 5-10 dakika içinde pik yapar ve 30-60 dakika içinde kendiliğinden düzelir <sup>(22)</sup>. PKVA semptomlarının başlaması ve bitmesi içinde bulunulan ortama göre değişir, genellikle ani başlangıç ve ani bitiş izlenir. Hastalar boğazlarında gerginlik ve boğulma hissi tarif ederler <sup>(9)</sup>. Derin olmayan ve kısa aralıklarla yapılan solunum ile respiratuar semptomlarda düzelme olur <sup>(1)</sup>.

PKVA'nın ayırıcı tanısında bilateral vokal kord paralizisi, interaritenoid web, herediter abduktör paralizisi ve krikaritenoid eklem fiksasyonu bildirilmiştir <sup>(17)</sup>. Bilateral vokal kord paralizisi ve herediter abduktör paralizide

inspirasyon sırasında görülen Bernoulli etkisi vokal kord adduksiyonunu taklit edebilir. Bilateral kord vokal paralizisi, interaritenoid web ve krikoaritenoid eklem fiksasyonu; direk larengoskopi ve posterior glottisin dikkatli muayenesi ile PKVA'dan ayırt edilebilir. PKVA'da; vokal kord paralizileri ve krikoaritenoid eklem fiksasyonundan farklı olarak kord vokal hareketleri mevcut olup normalde inspiyumda görülmesi gereken abdüksiyon hareketi yerine addüksiyon hareketi izlenmektedir.

PKVA'yı etiyolojik faktörlere göre sınıflandıran bir çalışmada organik nedenlerin nonorganik nedenlerden çok daha az görüldüğü belirtilmiştir (17). Organik nedenler arasında; beyin sapı kompresyonu, kortikal veya üst motor nöron hasarı, gastroözefageal reflü (GER) ve nükleer veya alt motor nöron hasarı bildirilirken, nonorganik nedenler arasında simulatif davranışlar ve konversiyon bozukluğu bulunmaktadır. Organik nedenlerden GER dışındakiler nörolojik hastalıklardır ve başka nörolojik bulguların da klinik tabloda yer alması ayırıcı tanı yapmayı kolaylaştırmaktadır. GER'ün larengeal etkilerini araştırmak üzere köpekler üzerinde yapılan bir çalışmada, larenksdeki mukozal kemoreseptörlerde sensitizasyon meydana gelmesi için pH değerinin 2,5'dan küçük ve/veya eşit olması gerektiği belirtilmiş ve bu durumda vagus yolu ile larengospazm meydana geldiği bildirilmiştir. (13).

## TEDAVİ

PKVA'a yol açan nörolojik hastalıklar dışındaki etkenler, bu disfonksiyonel hareketin oluşumuna predispozisyon yaratmaktadır. Reflü şikayetleri ve posterior larenjit bulguları bulunan olgularda, medikal tedavi ile yaşam ve davranış önerileri LFR'yi azaltarak respiratuar semptomlarda da gerilemeye yol açmaktadır (26,27). Anksiyete ve emosyonel streslerin PKVA'nu tetiklediği görülmektedir. PKVA izlenen hastaların "mükemmeliyetçi", "hırslı" ve anksiyete düzeyi yüksek kişiler olduğu bildirilmiştir (19). Bu nedenle tedavi yaklaşımının multidisipliner olması gerektiği vurgulanırken Göğüs Hastalıkları ve KBB uzmanlarının yanı sıra ses terapistleri ile psikiyatristlerin de tedavi ekibinde yer almaları önerilmiştir (3,17-19). Nonorganik faktörlerin akut atak tedavilerinde %80 helyum ve %20 oksijen karışımından oluşan "heliox" inhalasyonu önerilmektedir. Bu karışımın uzun dönem tedavileri için uygun olmadığına işaret edilmiştir (10,17). "Helioxun" düşük yoğunlukta bir gaz karışımı olması nedeniyle addüksiyon pozisyonuna gelmiş kord vokallerin arasından kolaylıkla geçebildiği ve bu nedenle akut ataklar sırasında kullanılabilceği belirtilmektedir (10). Ciddi solunum sıkıntısı yaratan akut PKVA atağı olan bir hastada trakeostomiye alternatif olarak intralarengeal Botulinum toxin tip A enjeksiyonunun başarılı sonuçlar verdiği bildirilmiştir (1,20). Literatürde orta derecede solunum sıkıntısı yaratan akut PKVA ataklarında perkütan transkrikotiroid botox enjeksiyonu ile solunum sıkıntısı düzelen olgu sunumları bulunmaktadır (3,16). Konuşma terapisi ve genel vücut gevşeme egzersizleri önerilen diğer tedavi yaklaşımlardır (1,3,4). Bu amaçla kullanılan ses terapi teknikleri arasında diafragmatik solunum ile birlikte servikal bölgedeki

gerginliği azaltan larengeal kontrol egzersizleri bulunmaktadır (3). Literatürde nonorganik PKVA olan ve ciddi inspiratuar stridor nedeniyle acil olarak entübe edilen veya trakeotomi açılan hastalar olduğu bildirilmiştir (4,8). Özellikle genel anestezi altında opere olan hastalarda ekstübasyon sırasında ortaya çıkabilen ataklar; hastaların tekrar entübe edilmelerine neden olabilmektedir (14,28).

## SONUÇ

Tedaviye dirençli astım olgularında; ayırıcı tanı içerisinde PKVA'nın düşünülmesi tanı için ilk aşamayı oluşturmakta ve hastalarda tespit edilen predispozan faktörlere göre düzenlenen tedavi ile de olumlu sonuçlar alınabilmektedir. Böylece PKVA olan hastaların semptom benzerlikleri nedeniyle fayda görmedikleri ve hatta yan etkilerine maruz kalabildikleri astım tedavilerine uzun süre devam etmeleri de önlenmiş olacaktır. Akut dispne ataklarının ayırıcı tanısında PKVA'nın da düşünülmesi acil medikal tedavide büyük önem taşımaktadır.

## Kaynaklar

1. Altman KW, Simpson CB, Amin MR, Abaza M, Balkisson R, Casiano RR. Cough and Paradoxical Vocal Fold Motion. *Otolaryngol Head Neck Surg* 2002; 127:501-11.
2. Perkner JJ, Fennelly KP, Balkisson R, Bartelson BB, Ruttenber AJ, Wood RP 2nd, Newman LS. Irritant-associated vocal cord dysfunction. *J Occup Environ Med* 1998; 40:136-43.
3. Andrianopoulos MV, Gallivan GJ, Gallivan KH. PVCM, PVCD, EPL, and irritable larynx syndrome: what are we talking about and how do we treat it? *J Voice*. 2000; 14(4):607-18.
4. Hayes JP, Nolan M, Brennan N, FitzGerald MX. Three Cases of Paradoxical Vocal Cord Adduction Followed Up Over a 10-Year Period. *Chest* 1993; 104:678-80.
5. Sekerel BE, Akpınarlı A, Kalaycı O. Vocal cord dysfunction: more morbid than asthma if misdiagnosed. *J Investig Allergol Clin Immunol*. 2002;12(1):65-6.
6. Landwehr LP, Wood RP 2nd, Blager FB, Milgrom H. Vocal cord dysfunction mimicking exercise-induced bronchospasm in adolescents. *Pediatrics*. 1996; 98(5):971-4.
7. Christopher KL, Wood RP, Eckert RC. Vocal cord dysfunction presenting as asthma. *N Engl Med* 1983; 308:1566-70.
8. Murray DM, Lawler PG. All that wheezes is not asthma: Paradoxical vocal cord movement presenting as severe acute asthma requiring ventilatory support. *Anaesthesia* 1998; 53:1006-11.
9. McFadden ER Jr, Zawadski DK. Vocal cord dysfunction masquerading as exercise-induced asthma. a physiologic cause for "choking" during athletic activities. *Am J Respir Crit Care Med*. 1996; 153(3):942-7.
10. Newman KB, Mason UG, III, Schmalting KB. Clinical Features of Vocal Cord Dysfunction. *Am J Respir Crit Care Med* 1995; 152:1382-6.
11. Morris MJ, Deal LE, Bean DR, Grbach VX, Morgan JA. Vocal Cord Dysfunction in Patients with

- Exertional Dyspnea. *Chest* 1999; 116:1676-1682.
12. Wolfe JM, Meth BM. Vocal cord dysfunction mimicking a severe asthma attack. *J Emerg Med*. 1999; 17(1):39-41.
  13. Ayres JG, Gabbott PL. Vocal cord dysfunction and laryngeal hyperresponsiveness: a function of altered autonomic balance. *Thorax*. 2002; 57(4):284-5.
  14. Wynnychenko TM, Szokol JW. Paradoxical Vocal Cord Adduction. *Anesthesiology* 2000; 95:894-5.
  15. Sataloff RT, Castell DO, Sataloff DM, et al. Reflux and other gastroenterologic conditions that may affect the voice. In: Sataloff RT. *Professional Voice. The Science and Art of Clinical Care*. 2nd ed. San Diego: Singular Publishing Group, 1997: 319-29.
  16. Marion MH, Klap P, Perrin A, Cohen M. Stridor and focal laryngeal dystonia. *Lancet*. 1992; 339(8791):457-8.
  17. Maschka DA, Bauman NM, McCray PB, Hoffman HT, Karnell MP, Smith R. A classification Scheme for Paradoxical Vocal Cord Motion. *Laryngoscope* 1997; 107:1429-35.
  18. Leo RJ, Konakanchi R. Psychogenic Respiratory Distress: A Case of Paradoxical Vocal Cord Dysfunction and Literature Review. *Prim Care Companion J Clin Psychiatry*. 1999; 1(2):39-46.
  19. Gavin LA, Wamboldt M, Brugman S, Roesler TA, Wamboldt F. Psychological and Family Characteristics of Adolescents with Vocal Cord Dysfunction. *J Asthma* 1998; 35:409-17.
  20. Maillard I, Schweizer V, Broccard A, Duscher A, Liaudet L, Schaller MD. Use of botulinum toxin type A to avoid tracheal intubation or tracheostomy in severe paradoxical vocal cord movement. *Chest*. 2000; 118(3):874-7.
  21. Nastasi KJ, Howard DA, Raby RB, Lew DB, Blaiss MS. Airway fluoroscopic diagnosis of vocal cord dysfunction syndrome. *Ann Allergy Asthma Immunol*. 1997; 78(6):586-8.
  22. Koester MC, Amundson CL. Seeing the Forest Through the Wheeze: A Case-Study Approach to Diagnosing Paradoxical Vocal-Cord Dysfunction. *J Athl Train*. 2002; 37(3):320-324.
  23. Bahrainwala AH, Simon MR, Harrison DD, Toder D, Secord EA. Atypical expiratory flow volume curve in an asthmatic patient with vocal cord dysfunction. *Ann Allergy Asthma Immunol*. 2001; 86(4):439-43.
  24. Perkins PJ, Morris MJ. Vocal cord dysfunction induced by methacholine challenge testing. *Chest*. 2002; 122(6):1988-93.
  25. Treole K, Trudeau MD, Forrest LA. Endoscopic and stroboscopic description of adults with paradoxical vocal fold dysfunction. *J Voice*. 1999; 13(1):143-52.
  26. Yorulmaz İ. Larengofarengal Reflü. *KBB-Forum Elektronik Dergi* 2002; 1. URL: [www.KBB-forum.net](http://www.KBB-forum.net)
  27. Karahatay S, Akçam T, Gerek M, Tosun F, Özkaptan Y. Larengofarengal Reflü Hastalığı Tanısında 24 Saatlik PH Takip Testi Gerekli midir? *Türkiye Klinikleri KBB Dergisi* 2002; 3:140-7.
  28. Harbison J, Dodd J, McNicholas WT. Paradoxical vocal cord motion causing stridor after thyroidectomy. *Thorax*. 2000; 55(6):533-4.